

CT-OM VOĐENA TRANSTORAKALNA IGLENA BIOPSIJA PLEURALNIH LEZIJA: DIJAGNOSTIČKI DOPRINOS I KOMPLIKACIJE

CT-GUIDED CORE NEEDLE BIOPSY OF PLEURAL LESIONS: DIAGNOSTIC YIELD AND COMPLICATIONS

Barbara Vrbnac¹, Ena Mršić¹, Melita Kukuljan^{1,2,3}

¹ Sveučilište u Rijeci, Medicinski fakultet, Rijeka, Republika Hrvatska

² Sveučilište u Rijeci, Fakultet zdravstvenih studija, Rijeka, Republika Hrvatska

³ Klinički bolnički centar Rijeka, Klinički zavod za radiologiju, Rijeka, Republika Hrvatska

Autor za korespondenciju

Barbara Vrbnac

e-mail: barbara.vrbnac@gmail.com

SAŽETAK

Uvod: CT-om vođena transtorakalna biopsija (TTB) pleuralnih lezija minimalno je invazivna radiološka dijagnostička metoda koja se provodi u cilju pribavljanja materijala za citološku i patohistološku analizu bolesnih stanja pleure. Cilj je ovog istraživanja procijeniti dijagnostički doprinos CT-om vođene transtorakalne biopsije, kao i prikazati učestalost te vrstu komplikacija.

Ispitanici i metode: Retrospektivna studija provedena je na Kliničkom zavodu za radiologiju, Kliničkog bolničkog centra Rijeka u razdoblju od ožujka 2007. do siječnja 2019. godine. U istraživanje je uključeno 105 bolesnika podvrgnutih CT-om vođenoj TTB, 84 muškarca i 21 žena.

Rezultati: Najučestalija dijagnoza među našim ispitanicima, utvrđena citološkom i patohistološkom analizom biopsata, bio je maligni mezoteliom koji je dijagnosticiran kod 46,7% bolesnika. Osjetljivost CT-om vođene TTB pleuralnih lezija bila je 92,96%, specifičnost 100%, pozitivna prediktivna vrijednost (PPV) 100%, negativna prediktivna vrijednost (NPV) 87,18%, a dijagnostička točnost 95,24%. Među ispitanicima naše studije, kod niti jednog bolesnika tijekom intervencije nije došlo do komplikacija.

Zaključak: Navedena metoda preporučuje se kao metoda izbora s obzirom na visok dijagnostički doprinos i prihvatljiv ukupni rizik od pojave komplikacija.

Ključne riječi: Slikovno vođena biopsija; mezoteliom; pleura; radiologija; prsni koš

ABSTRACT

Introduction. CT-guided transthoracic biopsy (TTB) of pleural lesions is a minimally invasive radiological diagnostic method used to obtain the samples for cytological and pathohistological analysis. The aim of this study is to evaluate the diagnostic accuracy of CT-guided TTB and to determine the incidence of complications.

Methods. This retrospective study was conducted at the Radiology department of Clinical Hospital Center Rijeka from March 2007 to January 2019. The study includes 105 patients who underwent CT-guided TTB, 84 men and 21 women.

Results. The most frequent diagnosis, among our subjects, determined by cytological and pathohistological analysis of tissue samples was malignant mesothelioma which was diagnosed in 46.7% of patients. The sensitivity of CT-guided TTB of pleural lesions was 92.96%, specificity 100%, positive predictive value (PPV) 100%, negative predictive value (NPV) 87.18%, and diagnostic accuracy 95.24%. Among the subjects of our study, no complications occurred during the intervention.

Conclusion. We recommend this method as the method of choice in the diagnosis of pleural lesions, given the high diagnostic accuracy and the low rate of complications.

Keywords: Image-guided biopsy; mesothelioma; pleura; radiology; thorax

UVOD

Patološki procesi koji zahvaćaju pleuru mogu biti benigne i maligne etiologije. Najčešći benigni tumori pleure su solitarni fibrozni tumor i lipom, dok su manje česte

mezotelijalne ciste i kalcificirajući fibrozni pseudotumori. U tumorima slična stanja ubrajaju se zadebljanja pleure, pseudotumorski plak te ekstrapleuralni hematom. Najčešće zastupljeni maligni tumori pleure su sekundarne geneze, maligni pleuralni mezoteliom i limfom, dok su rjeđi maligni fibrozni tumor, sarkom, Askinov tumor, osteosarkom i maligni fibrozni histiocitom. Maligni pleuralni mezoteliom najčešći je primarni tumor pleure s izrazitom lokalnom agresivnošću te visokim stupnjem maligniteta. Od svih patoloških tipova tumora najčešće u pleuru metastazira adenokarcinom, poglavito adenokarcinom pluća, dojke i jajnika. Od preostalih patohistoloških tipova tumora, pleura je često sijelo metastaza limfoma i invazivnog timoma (1).

Bolesti pleure različite etiologije nerijetko se prezentiraju na isti način, to jest pleuralnim izljevom i bolovima u prsištu. Međutim, njihovo liječenje i prognoza uveliko se razlikuju stoga je za planiranje strategije liječenja neophodna definitivna citološka i patohistološka dijagnoza (2).

U cilju pribavljanja materijala za citološku i patohistološku analizu, provodi se perkutana iglena biopsija. To je minimalno invazivan dijagnostički postupak koji se provodi pod vodstvom različitih radioloških slikovnih metoda (3). Najčešće metode za vodstvo perkutanih iglenih biopsija su ultrazvuk (US), kompjutorizirana tomografija (CT) i CT fluoroskopija (4). CT-om vođena transtorakalna biopsija metoda je s visokim dijagnostičkim doprinosom i prihvatljivo niskom stopom komplikacija (5). Indikacije za CT-om vođenu TTB su pleuralni solitarni i multipli solidni depoziti, kako lamelarni,

tako i nodozni te pleuralne mase koje su, s obzirom na lokalizaciju i veličinu, dostupne perkutanoj iglenoj biopsiji (6,7,8). Apsolutna kontraindikacija za izvođenje TTB-a je nepotpisanje informiranog pristanka od strane bolesnika ili skrbnika (3,8,9) kao i nemogućnost suradnje bolesnika tijekom intervencije. Nadalje, kontraindikacije su i aneurizme, arteriovenske malformacije, hidatidne ciste, medijastinalni feokromocitom i medijastinalni meningokok. Međutim, radi se o patološkim stanjima koja se vrlo pouzdano dijagnosticiraju radiološkim i/ili laboratorijskim dijagnostičkim metodama. Relativne kontraindikacije su intravaskularne metastaze, teške opstruktivske bolesti pluća i emfizem, poglavito bulozni, plućna hipertenzija te mehanička ventilacija s pozitivnim tlakom. Prije pristupanja transtorakalnoj biopsiji, važno je prepoznati i korigirati povećani rizik od krvarenja, kao što su abnormalna funkcija zgrušavanja, trombocitopenija ili drugi uzroci hemoragijske dijateze. Uzimanje oralnih antikoagulantnih i antiagregacijskih lijekova treba biti obustavljeno prije pristupanja TTB-u kako bi se postigle ciljane vrijednosti međunarodnog normaliziranog omjera (INR), aktiviranog parcijalnog trombotičnog vremena (APTV) te broja trombocita. Vrijednost INR-a treba biti veća od 1,5, APTV-a ne smije biti 1,5 puta veći od referentne vrijednosti. Preporučeni broj trombocita treba biti $<50,000/\mu\text{l}$ (4,6,7,9).

Transtorakalna biopsija, kao svaki medicinski postupak, može rezultirati komplikacijama. Najčešće komplikacije su pneumotoraks i plućna hemoragija s ili bez hemoptize. U rjeđe, ali teže komplikacije ubrajaju se hematotoraks, sistemska zračna embolija, širenje tumora kroz punkcijski kanal, bilateralni pneumotoraks, torzija pluća i letalni ishod (10,11).

Cilj je ovog istraživanja utvrditi dijagnostički značaj, osjetljivost i specifičnost, pozitivnu i negativnu prediktivnu vrijednost te dijagnostičku točnost transtorakalne biopsije pleuralnih lezija. Sekundarni cilj je odrediti učestalost i vrstu komplikacija nastalih tijekom CT-om vođene TTB.

ISPITANICI

Rad se temelji na retrospektivnoj analizi 105 bolesnika podvrgnutih CT-om vođenoj transtorakalnoj biopsiji pleure na

Kliničkom zavodu za radiologiju KBC-a Rijeka u razdoblju od ožujka 2007. do siječnja 2019. godine. U istraživanje su uključeni bolesnici kod kojih je multidisciplinarni tim (radiolog, pulmolog, torakalni kirurg, patolog, onkolog), zbog sumnje na malignu bolest pleure, postavio indikaciju za ovu dijagnostičku proceduru, a interventni radiolog procijenio da su pleuralne lezije verificirane CT-om dostupne TTB-u. Kriteriji za dostupnost pleuralnih lezija bili su: debljina veća od 5 mm i lokalizacija depozita na kostalnoj pleuri. Iz studije su isključeni oni bolesnici kod kojih se zbog nemogućnosti adekvatne suradnje odustalo od intervencije te oni kod kojih je učinjena intervencija, ali su podaci potrebni za ovo istraživanje bili nedostadni.

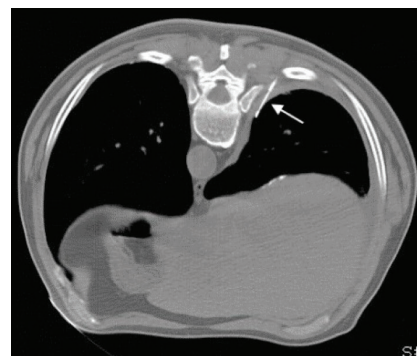
Svi bolesnici uključeni u naše istraživanje hospitalizirani su u Dnevnoj bolnici Zavoda za pulmologiju, a preduvjet za izvođenje ove dijagnostičke procedure bio je uredan koagulogram i potpisan obrazac „Informirani pristanak”. Provođenje ovog retrospektivnog istraživanja odobreno je od Etičkog povjerenstva Kliničkog bolničkog centra Rijeka.

METODE

Svi bolesnici iz naše studije podvrgnuti su ne-koaksijalnoj tehnici transtorakalne iglene biopsije pri čemu su korištene igle za rezajuću biopsiju s poluautomatskim okidanjem, debljine od 16 i 18 Gauge (G). Perkutane iglene biopsije u razdoblju od ožujka 2007. do kolovoza 2016. godine izvršene su pod vodstvom 16-slojnog CT uređaja, a od rujna 2016. do siječnja 2019. pod vodstvom 128-slojnog CT uređaja (proizvođač Siemens).

Postupak je sljedeći: na osnovi CT presjeka grudnog koša interventni radiolog isplanira pristup pleuralnoj leziji i ovisno o tome postavlja bolesnika u odgovarajući položaj (položaj na trbuhu, leđima ili boku). Važno je omogućiti udoban položaj pacijentu, budući da je to jedan od preduvjeta adekvatne suradnje tijekom intervencije koja podrazumijeva apsolutno mirovanje i prestanak disanja prilikom svake manipulacije iglom u toraksu. Prije početka intervencije, mjesto na koži kroz koje se planira ulazak u toraks se označi radiopaktnim markerom te se potom učini nekoliko CT presjeka kroz područje interesa u svrhu točnog određivanja putanje igle do ciljne

lezije. Nakon toga, slijedi kirurško pranje polja biopsije i aplikacija lokalnog anestetika subdermalno. Redovito se koristi 2% Lidokain u količini od 2 mililitra. Slijedi plitka incizija kože i potkožja skalpelom, a potom uvođenje igle u ciljnu leziju. Budući da se radi o pleuralnim lezijama, u slučaju adekvatne suradnje bolesnika, najčešće se intervencija provodi u tri „koraka” pri čemu se nakon svakog koraka učini skeniranje područja interesa. Prvi korak podrazumijeva penetraciju torakalne stijenke, drugi „sidrenje” igle u pleuralnoj leziji (Slika 1), a treći okidanje igle u cilju dobivanja tkivnog cilindra. Otisak tkivnog cilindra se šalje na citološku, a sam tkivni cilindar pohranjen u formalinu na patohistološku analizu. Po završetku svake CT-om vođene transtorakalne biopsije, obavezno je učiniti kontrolni nisko dozni (low dose) CT, u cilju



Slika 1. CT presjek učinjen tijekom CT-om vođene TTB pokazuje iglu „usidrenu” u solidnom depozitu na pleuri (strelica). Preuzeto iz arhive Kliničkog zavoda za radiologiju.

utvrđivanja nastanka mogućih komplikacija.

Citološki i/ili patohistološki rezultati ocijenjeni su i podijeljeni u dvije dijagnostičke kategorije. U prvu dijagnostičku kategoriju uključena je dijagnoza malignog tumora pleure te su bolesnici s tim nalazom uvršteni u grupu bolesnika sa stvarno pozitivnim nalazom. Pozitivan patohistološki nalaz nakon operativnog zahvata, u slučaju operabilnog tumora pleure, regresija nalaza nakon provedene onkološke terapije ili progresija nalaza unatoč terapiji, uzeti su kao potvrda dijagnoze. U drugu dijagnostičku kategoriju uvršteni su oni bolesnici kod kojih je patohistološkom ili citološkom analizom dobiven negativan nalaz ili je postavljena definitivna dijagnoza benigne lezije.

Svi bolesnici uključeni u ovu kategoriju su klinički praćeni i kontrolirani neinvazivnim radiološkim metodama u periodu od 6 do 12 mjeseci. Ukoliko je u navedenom periodu nalaz regredirao ili ostao nepromijenjen, uvršteni su u grupu bolesnika sa stvarno negativnim nalazom. Oni bolesnici s negativnim citološkim i/ili patohistološkim nalazom kod kojih su klinički tijek i CT nalaz upućivali na malignu etiologiju bolesti pleure uvršteni su u grupu bolesnika s lažno negativnim nalazom. Definitivna dijagnoza bolesnika iz ove kategorije lažno negativnih utvrđena je video-asistirajućom torakoskopskom (VATS) biopsijom ili otvorenom kirurškom biopsijom.

Podatci o bolesnicima prikupljeni su iz bolničkog informacijskog sustava (IBIS), dok su informacije o TTB-u prikupljene iz bolničke baze podataka ISSA. Dijagnostički doprinos ove metode utvrđen je testovima osjetljivosti, specifičnosti, pozitivne i negativne prediktivne vrijednosti te testom ukupne dijagnostičke točnosti.

REZULTATI

U retrospektivnoj studiji analizirano je 105 bolesnika podvrgnutih CT-om vođenoj TTB pleuralnih lezija, od čega ih je 84 muškog (80,0%), a 21 ženskog spola (20,0%).

Prosječna dob bolesnika i medijan godina iznosili su 58,5 godina. Najmlađi bolesnik podvrgnut transtorakalnoj biopsiji imao je 30 godina, a najstariji 87 godina. S obzirom na dob, bolesnici su podijeljeni u 6 dobnih razreda (30-39, 40-49, 50-59, 60-69, 70-79, 80-89). Najveći broj ispitanika, njih 42 (40%) bilo je u dobnom razredu od 70 do 79 godina. Drugi po učestalosti je dobnim razred od 60 do 69 godina gdje je uvršteno 35 ispitanika (33,34%). Najmanji broj, točnije po dva ispitanika (1,9%) uvrštena su u dva dobnog razreda, od 30 do 39 i od 40 do 49 godina.

Među ispitanicima naše studije ni kod jednog bolesnika tijekom CT-om vođene TTB nije došlo do komplikacija.

Citološke/patohistološke dijagnoze koje su dobivene na osnovu materijala pribavljenog CT-om vođenom TTB-om pleure prikazane su u tablici 1. Najčešća dijagnoza među bolesnicima u našem istraživanju bio je maligni mezoteliom pleure, dijagnosticiran kod 49 bolesnika ili 46,67%. Druga dijagnoza po učestalosti bio je adenokarcinom koji je dijagnosticiran kod 8 bolesnika ili 7,62%.

Tablica 1. Citološki/patohistološki rezultati CT-om vođene TTB pleuralnih lezija.

Citološki/patohistološki nalaz	Broj biopsija	Postotak
Maligni tumori		
Maligni pleuralni mezoteliom	49	46,67%
Adenokarcinom	8	7,62%
Karcinom malih stanica	1	0,95%
Karcinoid	1	0,95%
Planocelularni karcinom	1	0,95%
Limfom	1	0,95%
Neuroendokrini tumor	1	0,95%
Maligni tumor perifernih nervnih ovojnica	1	0,95%
Adenocistični karcinom žlijezde slinovnice	1	0,95%
Metastaze	2	1,90%
Benigne promjene		
Lipom	2	1,90%
Fibrozni plak	6	5,71%
Fibrozna upala	4	3,81%
Solidni fibrozni tumor	1	0,95%
Neurinom	1	0,95%
Negativni nalaz	25	23,81%
Ukupno	105	100%

Tablica 2. Dijagnostički doprinos CT-om vođene perkutane iglene biopsije pleuralnih lezija.

Dijagnostički doprinos	N/%
Stvarno pozitivna dijagnoza	66
Stvarno negativna dijagnoza	34
Lažno pozitivna dijagnoza	0
Lažno negativna dijagnoza	5
Osjetljivost (%)	92,96 (66/71)
Specifičnost (%)	100 (34/34)
Dijagnostička točnost (%)	95,24 (100/105)
Pozitivna prediktivna vrijednost (%)	100 (66/66)
Negativna prediktivna vrijednost (%)	87,18 (34/39)

Među našim ispitanicima onih sa stvarno pozitivnim nalazima bilo je 66 (62,9%), sa stvarno negativnim 34 (32,4%), s lažno negativnim nalazom 5 (4,8%), dok onih s lažno pozitivnim nalazom među našim bolesnicima nije bilo. Kod svih 5 bolesnika s lažno negativnim nalazom klinički tijek bolesti i CT-morfologija pleuralnih lezija bili su visoko suspekti za maligni tumor, što je i potvrđeno VATS biopsijom. Od njih petoro, kod troje bolesnika utvrđena je dijagnoza malignog mezotelioma, a kod preostalo dvoje bolesnika dijagnosticiran je adenokarcinom pluća.

Temeljem navedenih podataka, izračunat je

dijagnostički doprinos CT-om vođene TTB pleuralnih lezija u KBC-u Rijeka u periodu od 12 godina te su dobiveni sljedeći rezultati: osjetljivost 92,96%, specifičnost 100%, PPV 100% i NPV 87,18%, dijagnostička točnost 95,24% (Tablica 2).

RASPRAVA

Minimalna invazivnost i nulta stopa komplikacija kod naših bolesnika, koji su u 12-godišnjem periodu podvrgnuti CT-om vođenoj TTB, čini ovu metodu metodom izbora u dijagnostici bolesnih stanja pleure. Pregledom recentne literature o nultoj stopi

pojave komplikacija izvještavaju i Maskell et al. (12), Adams et al. (13) i Welch et al. (14). Komplikacije o kojima izvještavaju malobrojni autori koji su se bavili istim istraživanjem bile su pneumotoraks, hematotoraks i krvarenje u punkcijski kanal. Vrsta i učestalost komplikacija su bili različiti kod različitih autora, pa tako Niu et al. (15) u svom radu navode pojavu pneumotoraksa kod 16% bolesnika, a hematotoraksa kod 1% bolesnika. Nadalje, ističu da je kod 2% njihovih ispitanika, zbog pneumotoraksa indicirano postavljanje torakalnog drena u prsište. Navedena grupa autora je u svom istraživanju dokazala da je debljina pleuralnih lezija značajan rizični faktor za pojavu pneumotoraksa, dok je prisutnost pleuralnog izljeva protektivni čimbenik. Nadalje, dob, spol, kut pod kojim je pen-

etrirana pleura i broj penetracija pleure nisu značajno utjecali na pojavnost pneumotoraksa. Cao et al. (16) prijavili su pojavu pneumotoraksa kod 6,5%, hemoragije kod 8,7% i hematotoraksa kod 1,1% bolesnika. Benamore et al. (17) u svom radu navode stopu pneumotoraksa od 11%, a krvarenja u punkcijski kanal od 7,5%.

Osjetljivost CT-om vođene transtorakalne biopsije u našem istraživanju iznosila je 92,96%, specifičnost 100%, PPV 100% i NPV 87,18%, a dijagnostička točnost iznosila je 95,24%. Sveukupni dijagnostički doprinos TTb-a u našem istraživanju uspoređen je s rezultatima drugih autora. U nama dostupnoj literaturi svi autori navode jednaku specifičnost i PPV (100%), dok su im osjetljivost i NPV niži od naših: Maskell et al. (12) 87% i 80%, Adams et al. (13) 88% i 75%,

Niu et al. (15) 86,1% i 67,8%, Cao et al. (16) 90,9% i 88,1% te Sivakumar et al. (18) 75% i 58,3%. Cao i suradnici (16) su temeljem svog istraživanja objavili dijagnostičku točnost (94,6%) skoro identičnu našoj, dok su Niu et al. (15) i Adams et al. (13) objavili nešto niže rezultate (89,2% i 91%).

ZAKLJUČAK

Rezultati našeg istraživanja, koji uključuju nultu stopu pojave komplikacija te zavidan dijagnostički doprinos, ukazuju na potrebu uvođenja CT-om vođene transtorakalne biopsije u kliničku praksu kao metodu izbora za dijagnostiku suspektnih malignih oboljenja pleure.

LITERATURA

1. Sureka B, Thukral BB, Mittal MK, Mittal A, Sinha M. Radiological review of pleural tumors. *Indian J Radiol Imaging*. 2013;23(4):313-20.
2. Cagle PT, Allen TC. Pathology of the pleura: What the pulmonologists need to know. *Respirology* 2011;16(3):430-8.
3. Khankan AA, Al-Muaikeel M. Image-guided percutaneous transthoracic biopsy in lung cancer - Emphasis on CT-guided technique. *J Infect Public Health*. 2012;5:S22-S30.
4. Anzidei M, Porfiri A, Andriani F, Di Martino M, Saba L, Catalano C et al. Imaging-guided chest biopsies: techniques and clinical results. *Insights Imaging*. 2017; 8(4):419-28.
5. Ahn JH, Jang JG. Initial Experience in CT-Guided Percutaneous Transthoracic Needle Biopsy of Lung Lesions Performed by a Pulmonologist. *J Clin Med*. 2019;8(6):821.
6. Murphy A, Jones J. CT guided thoracic biopsy. 2019; Dostupno na URL adresi: <https://radiopaedia.org/articles/ct-guided-thoracic-biopsy?lang=us>. Datum pristupa 26. Lipnja 2019.
7. Birchard KR. Transthoracic Needle Biopsy. *Semin Intervent Radiol*. 2011;28(1):87-97.
8. Manhire A, Charig M, Clelland C, Gleeson F, Miller R, Moss H et al. Guidelines for radiologically guided lung biopsy. *Thorax*. 2003;58(11):920-36.
9. Moore EH. Technical aspects of needle aspiration lung biopsy: a personal perspective. *Radiology*. 1998;208(2):303-18.
10. Loubeyre P, Copercini M, Dietrich PY. Percutaneous CT-Guided Multisampling Core Needle Biopsy of Thoracic Lesions. *AJR Am J Roentgenol*. 2005;185(5):1294-8.
11. Windokur RS, Pua BB, Sullivan BW, Madoff DC. Percutaneous Lung Biopsy: Technique, Efficacy, and Complications. *Semin Intervent Radiol*. 2013;30(02):121-7.
12. Maskell NA, Gleeson FV, Davies RJ. Standard pleural biopsy versus CT-guided cutting-needle biopsy for diagnosis of malignant disease in pleural effusions: a randomised controlled trial. *Lancet*. 2003;361(9366):1326-30.
13. Adams RF, Gleeson FV. Percutaneous Image-guided Cutting-Needle Biopsy of the Pleura in the Presence of a Suspected Malignant Effusion. *Radiology*. 2001;219(2):510-4.
14. Welch BT, Eiken PW, Atwell TD, Peikert T, Yi ES, Nichols F et al. A Single-Institution Experience in Percutaneous Image-Guided Biopsy of Malignant Pleural Mesothelioma. *Cardiovasc Intervent Radiol*. 2017;40(6):860-3.
15. Niu XK, Bhetuwal A, Yang HF. CT-Guided Core Needle Biopsy of Pleural Lesions: Evaluating Diagnostic Yield and Associated Complications. *Korean J Radiol*. 2015;16(1):206-12.
16. Cao YY, Fan N, Xing F, Xu LY, Qu YJ, Liao MY. Computed tomography-guided cutting needle pleural biopsy: Accuracy and complications. *Exp Ther Med*. 2015; 9(1) 262-6.
17. Benamore RE, Scott K, Richards CJ, Entwisle JJ. Image-guided pleural biopsy: diagnostic yield and complications. *Clin Radiol*. 2006;61(8):700-5.
18. Sivakumar P, Jayaram D, Rao D, Dhileepan V, Ahmed I, Ahmed L. Ultrasound-Guided Abrams Pleural Biopsy vs CT-Guided Tru-Cut Pleural Biopsy in Malignant Pleural Disease, a 3-Year Follow-up Study. *Lung*. 2016;194(6):911-6.